Encyclopédie Médico-Chirurgicale – E – 20-800-A-10

Anatomía y fisiología del esófago

S Moreau
M Goullet de Rugy
E Babin
A Valdazo
P Delmas

Resumen. – El esófago es un conducto musculoso que conecta la faringe con el estómago. Su trayecto comienza inmediatamente debajo del cartílago cricoides, al nivel de la sexta vértebra cervical. Se termina en el estómago, al que se une bajo el diafragma a la altura de la 11ª vértebra dorsal. En cada extremo se encuentra un esfínter muscular. La vascularización arterial proviene en la región cervical de las arterias tiroideas inferiores y, en la región torácica, de las arterias bronquiales y aórticas. Para el segmento inferior del esófago, depende de las arterias coronaria estomáquica, esplénica y diafragmática. El drenaje venoso es paralelo a la vascularización arterial. El drenaje linfático del extremo superior del esófago se dirige hacia la base del cuello. El drenaje del esófago torácico se hace hacia arriba en la dirección de los ganglios intertraqueobronquiales y hacia abajo en dirección de los vasos de la zona celíaca. Los nervios vagos derecho e izquierdo rodean al esófago por cada lado. La deglución comienza por una fase oral voluntaria. Después, el bolo alimenticio es transportado hasta el estómago durante una fase faringoesofágica involuntaria.

© 2000, Editions Scientifiques et Médicales Elsevier SAS, París. Todos los derechos reservados.

Anatomía del esófago

DEFINICIÓN *(fig. 1)*

El esófago es la parte inicial del tubo digestivo comprendido entre la faringe y el estómago. Este conducto musculomembranoso de dirección longitudinal transporta los alimentos de la cavidad faríngea a la cavidad gástrica durante el tercer tiempo de la deglución. Atravesará sucesivamente la zona cervical, el mediastino posterior y el diafragma y se termina en la zona celíaca. La dirección del esófago es globalmente vertical y central en un plano frontal, adaptándose a los arcos raquídeos hasta el nivel del cayado aórtico. El esófago se separa en seguida del plano vertebral por la aorta. Su longitud media es de 25 cm: de 5 a 6 cm para el esófago cervical, de 16 a 18 cm para la porción torácica y de 3 cm para el segmento abdominal. El tránsito faringoesofágico permite evidenciar la presencia de cuatro estrechamientos, que son:

— la unión faringoesofágica, a nivel de C6;

— el estrechamiento aórtico a nivel de T4, relacionado con la huella del cayado de la aorta sobre la pared lateral izquierda del esófago;

— el estrechamiento bronquial a nivel de T6, marcado por la huella del bronquio izquierdo;

— el estrechamiento diafragmático a nivel de T10.

En endoscopia, la unión faringoesofágica está a 15 cm de las arcadas dentales, el estrechamiento aórtico a 25 cm, el estrechamiento diafragmático a 35 cm y el cardias a 40 cm.

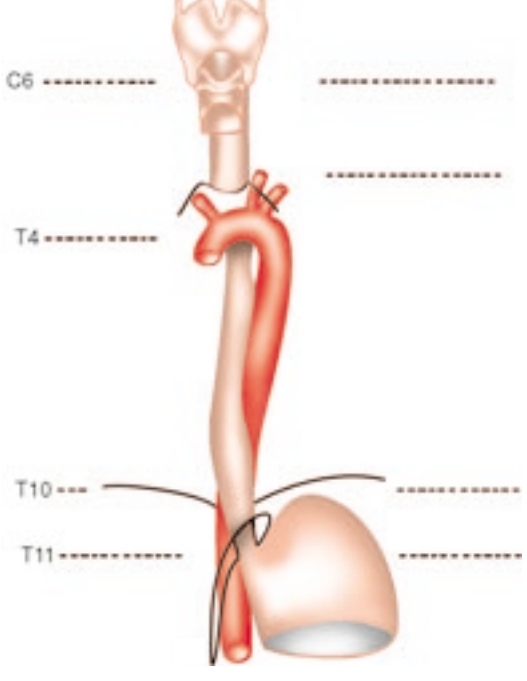

1 *Topografía general.*

EMBRIOLOGÍA

Durante la cuarta semana, el embrión sufrirá un proceso complejo de doble plicatura, cuyo efecto es transformar el disco embrionario plano en una estructura de tres dimensiones. Los inconvenientes ejercidos por el crecimiento diferencial de las diferentes porciones del embrión son responsables

Sylvain Moreau : *Assistant en anatomie et ORL.*
Marc Goullet de Rugy : *Chef de clinique-assistant des Hôpitaux.*
Emmanuel Babin : *Praticien hospitalier.*
André Valdazo : *Professeur des Universités, praticien hospitalier.*
Service d'oto-rhino-laryngologie.
Pierre Delmas : *Professeur des Universités, praticien hospitalier, laboratoire d'anatomie.*
Centre hospitalier régional et universitaire de Caen, avenue de la Côte-de-Nacre, 14033 Caen cedex, France.

de esta transformación. Los bordes cefálico, laterales y caudal del disco embrionario se aproximan los unos a los otros sobre la línea medioventral. Las hojas endoblástica, mesoblástica y ectoblástica se fusionan entonces con sus homólogas del lado opuesto, dando nacimiento a un cuerpo de tres dimensiones en forma de pez. La fusión sobre la línea medial transformará el endoblasto embrionario plano en un tubo intestinal. Éste presenta dos extremos ciegos: el intestino anterior y el intestino posterior, separados por el futuro intestino medio. Este último está en comunicación con el saco vitelino. El intestino anterior será el origen del esófago. Sufrirá un alargamiento en el sentido anteroposterior, relacionado principalmente con su enrollamiento sobre la masa cardíaca. A la altura del intestino anterior, el futuro esófago se extenderá desde el divertículo respiratorio aparecido en la tercera semana hasta la dilatación fusiforme del estómago.

El aparato respiratorio se esboza muy pronto, hacia la tercera semana, bajo la forma de un surco traqueal que es una emanación de la pared anterior del intestino anterior. Al mismo tiempo que se produce el crecimiento longitudinal del esófago y de la tráquea, tiene lugar la separación de los dos órganos, de atrás hacia adelante, por la formación progresiva de un tabique traqueoesofágico *(fig. 2)*. La mucosa y las glándulas esofágicas provienen del endoblasto. La muscular es un derivado mesoblástico.

Patogenia de las malformaciones del esófago: la atresia del esófago sería secundaria a la incapacidad del endoblasto esofágico de proliferar suficientemente durante la quinta semana, para guardar las medidas en relación con el alargamiento del esófago. Las fístulas traqueoesofágicas serían debidas a una anomalía localizada del mesoblasto.

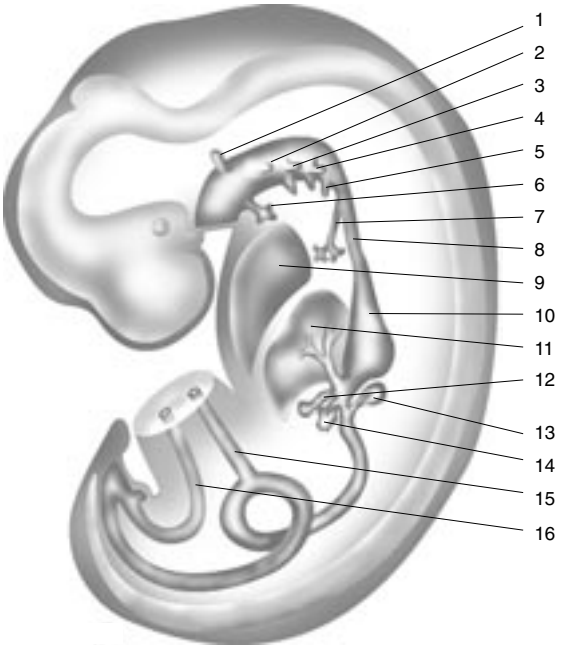

2 *Corte sagital y mediano de un embrión de 35 días.*
1. Canal tubotimpánico; 2. Segunda bolsa endoblástica; 3. Tercera bolsa endoblástica; 4. Cuarta bolsa endoblástica; 5. Quinta bolsa endoblástica; 6. Divertículo tiroideo; 7. Canal traqueobronquial; 8. Esófago; 9. Corazón; 10. Estómago; 11. Hígado; 12. Vesícula biliar; 13. Esbozo pancréatico dorsal; 14. Esbozo pancréatico ventral; 15. Canal vitelino; 16. Alantoides.

ANATOMÍA DESCRIPTIVA

Estructura histológica

El esófago se compone de tres túnicas concéntricas y regularmente superpuestas. La luz del esófago está revestida por la mucosa, espesa y resistente, constituida por un epitelio pavimentoso estratificado no queratinizado. La submucosa se adhiere íntimamente a la mucosa. Contiene algunas glándulas mucosas, esencialmente en su tercio inferior. La muscular, la túnica más externa, comprende dos capas: una circular interna y una longitudinal externa. La ausencia de serosa en el esófago caracteriza a ese órgano, lo que explica las complicaciones de la perforación *(fig. 3)*.

La estructura del esófago presenta diferencias notables según sus porciones. En el nivel cervical, la mucosa no contiene glándulas secretoras y la capa muscular longitudinal está formada por fibras estriadas (con la primera parte de la deglución bajo control voluntario). Esta capa es fina pero de buena calidad, y apta para la sutura. En el nivel torácico, la muscular pierde progresivamente sus fibras estriadas. Por debajo del cayado aórtico, no conlleva más que fibras lisas. La capa es entonces gruesa, pero de menor calidad. En el nivel del esófago terminal, la muscular es cada vez más delgada, a medida que se acerca al cardias. El límite entre la mucosa esofágica y la gástrica puede ser localizado por una línea festoneada con un cambio de coloración. Pero la mucosa esofágica puede contener numerosas heterotopias gástricas.

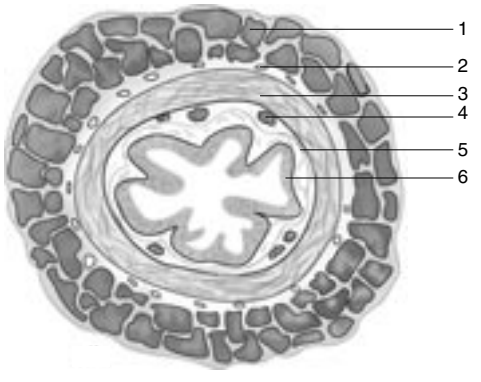

3 *Sección del esófago, estudio histológico.*
1. Capa muscular longitudinal; 2. Plexo nervioso; 3. Capa muscular circular; 4. Islote linfoide; 5. Muscular mucosa; 6. Mucosa.

Esófago cervical

Límites

El esófago cervical está a continuación de la faringe en el borde inferior del cricoides, a la altura del cuerpo de la sexta vértebra cervical. Sigue por el esófago torácico en el orificio craneal del tórax, localizado anteriormente por el borde superior de la horquilla esternal y, por detrás, por el cuerpo de la segunda vértebra torácica.

Punto de confluencia faringoesofágica

Representa el extremo superior del esófago *(fig. 4)*. Las fibras musculares longitudinales externas del esófago nacen de la parte medial de la cara posterior de la lámina del cartílago cricoides. Las fibras tienen seguidamente un trayecto oblicuo hacia abajo, hacia adentro y hacia atrás para reunirse sobre la línea media. Estas fibras dibujan una V cruzada arriba por la parte cricofaríngea del músculo constrictor inferior de la faringe. La segunda parte de este músculo, o parte tirofaríngea, está formada por fibras que nacen de la cara externa del cartílago tiroides. A continuación, el trayecto es oblicuo hacia arriba y hacia atrás, para reunirse a nivel del rafe medial posterior con los del músculo contralateral. Entre las dos partes del músculo constrictor inferior de la faringe existe un punto débil funcional de la pared muscular donde se producen las hernias de la mucosa faríngea (divertículo de Zenker). Es también una zona peligrosa para la endoscopia.

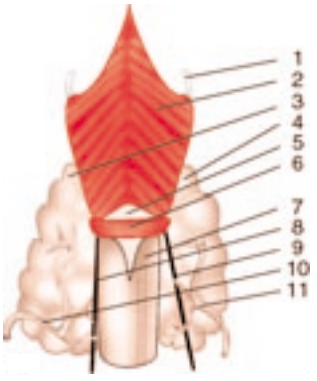

4 *Vista posterior de la unión faringoesofágica.*
1. Cuerno superior del cartílago tiroides; 2. Músculo constrictor inferior de la faringe, parte tirofaríngea; 3. Lóbulo tiroideo izquierdo; 4. Lóbulo tiroideo derecho; 5. Triángulo de Killian; 6. Músculo constrictor interior de la faringe; parte cricofaríngea; 7. Esófago; 8. Nervio laríngeo interior izquierdo; 9. Nervio laríngeo inferior derecho; 10. Arteria tiroidea inferior izquierda; 11. Arteria tiroidea inferior derecha.

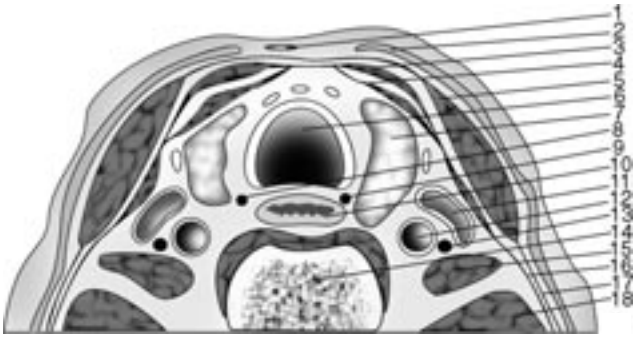

5 *Corte horizontal del cuello pasando por C7.*
1. Vena yugular anterior; 2. Platisma; 3. Músculo esternohioideo; 4. Músculo esternotiroideo 5. Músculo esternocleidomastoideo; 6. Tráquea; 7. Tiroides; 8. Nervio laríngeo inferior derecho; 9. Nervio laríngeo inferior izquierdo; 10. Esófago; 11. Vena yugular interna; 12. Arteria carótida común; 13. Nervio vago; 14. Cuerpo de la vértebra C7; 15. Músculo escaleno anterior; 16. Aponeurosis cervical media; 17. Aponeurosis cervical superficial; 18. Músculo escaleno posterior.

Se describe clásicamente un segundo triángulo de fragilidad, situado entre la parte cricofaríngea y las primeras fibras musculares longitudinales del esófago. Sin embargo, este triángulo tiene poca importancia desde el punto de vista patológico, pues está reforzado por la capa circular profunda del esófago.

Relaciones

El esófago es el órgano más profundo del cuello, por delante del raquis del cual sigue la curvatura. Seguidamente se describirán sus diferentes relaciones *(fig. 5).*

- *Dorsalmente*

El esófago se relaciona con el raquis entre C6 y T1. Está separado de él de delante hacia atrás, por el espacio celular retroesofágico, la aponeurosis prevertebral y los músculos prevertebrales. El espacio celular retroesofágico sigue al espacio retrofaríngeo y se prolonga por el espacio celular del mediastino posterior. En ese espacio, fácilmente separable, pueden adentrarse los divertículos y los husos de los abscesos retrofaríngeos.

- *Ventralmente*

La cara anterior del esófago está en relación estrecha con la tráquea y el cuerpo de la tiroides. La tráquea oculta la mayor parte del esófago, al cual está unida por tractos fibromusculares, dejando libre sólo una estrecha banda cerca del borde izquierdo. En este nivel se encuentra el ángulo traqueoesofágico donde discurre el nervio recurrente izquierdo, entre las ramas de división de la arteria tiroidea inferior izquierda. Alrededor de este nervio, se pueden encontrar ganglios de la cadena recurrencial y las paratiroides inferiores izquierdas.

- *Lateralmente*

El paquete vasculonervioso principal del cuello (arteria carótida primitiva, vena yugular interna y nervio vago en el ángulo posterior formado por estos dos vasos) asciende verticalmente y lateralmente, por fuera del esófago. Los lóbulos laterales de la glándula tiroides entran en contacto con el esófago por su borde posterointerno, con el lado izquierdo más cercano que el derecho. A izquierda, el nervio laríngeo recurrente es profundo, vertical, en el ángulo traqueoesofágico. El nervio laríngeo recurrente derecho está un poco más distante del borde derecho del esófago y asciende en oblicuo y medialmente desde la arteria subclavia derecha. Los dos nervios recurrentes pasan habitualmente entre las ramas de división de la arteria tiroidea y penetran en la laringe bajo el borde inferior del músculo constrictor inferior de la faringe. A lo largo del trayecto, están acompañados por ganglios de la cadena recurrencial. Las ramas terminales de la arteria tiroidea inferior se extienden a lo largo del borde del esófago. Las paratiroides y, en particular, las paratiroides inferiores, se encuentran en las cercanías inmediatas de la terminación de esta arteria.

- *A distancia*

Más superficialmente, se encuentran los planos de cobertura proporcionados por los elementos de la zona subhioidea. El músculo esternocleidomastoideo se extiende en el desdoblamiento de la aponeurosis cervical superficial y los músculos omohioideo, esternocleidohioideo y esternohioideo en el desdoblamiento de la aponeurosis media. Estos músculos están recubiertos por el platisma, y luego por el tejido cutáneo.

Vascularización e inervación

Las arterias provienen de la arteria tiroidea inferior. Las venas, numerosas pero de pequeño calibre, drenan en las venas tiroideas inferiores. Los vasos linfáticos drenan en los ganglios de la cadena recurrencial. La inervación está asegurada por ramas de los nervios recurrentes y de los simpáticos cervicales.

■ *Esófago torácico*

Límites

Órgano principal del mediastino posterior, sigue al esófago cervical a la altura del orificio craneal del tórax, y termina en el hiato esofágico.

Orificio craneal del tórax

El orificio tiene la forma de un corazón de naipe, cuya punta anterior habría sido seccionada *(fig. 6).* El diámetro anteroposterior es de 5 a 6 cm y el diámetro transversal de 12 cm. Está situado en un plano oblicuo hacia abajo y hacia delante, que alcanza por detrás el cuerpo de la segunda vértebra torácica y por delante el borde superior del esternón. Lateralmente, ese orificio está cerrado por la primera costilla. El esófago pertenece a la zona medial del orificio. Es el elemento más posterior y desviado hacia la izquierda. De-

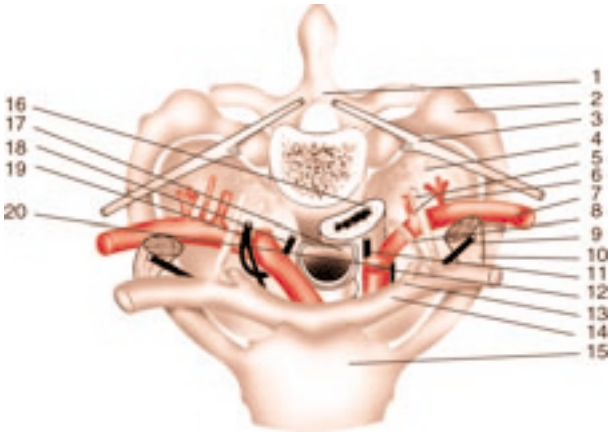

6 *Vista superior del orificio superior del tórax.*
1. Primera vértebra torácica; 2. Primera costilla; 3. Raíz de C8; 4. Cúpula pleural; 5. Arteria y vena vertebrales izquierdas; 6. Tronco tiro-bicervico-cefálico; 7. Arteria subclavia izquierda; 8. Conducto torácico; 9. Nervio frénico izquierdo; 10. Músculo escaleno anterior; 11. Nervio recurrente izquierdo; 12. Carótida primitiva izquierda; 13. Vena yugular interna izquierda; 14. Tronco venoso braquiocefálico izquierdo; 15. Esternón; 16. Esófago; 17. Tráquea; 18. Nervio recurrente derecho; 19. Nervio vago derecho; 20. Nervio vago izquierdo.

7 *Corte horizontal del mediastino pasando por T3.*
1. Remanentes del timo; 2. Arteria torácica interna; 3. Vena braquiocefálica izquierda; 4. Nervio frénico izquierdo; 5. Arteria carótida común izquierda; 6. Nervio vago izquierdo; 7. Arteria subclavia izquierda; 8. Nervio recurrente izquierdo; 9. Esófago; 10. Conducto torácico; 11. Vena braquiocefálica derecha; 12. Nervio frénico derecho; 13. Tronco braquiocefálico; 14. Nervio vago derecho; 15. Tráquea; 16. Tronco simpático; 17. Pleura.

lante de él, la tráquea permanece central. El plano arterial encuadra lateralmente la tráquea: a la derecha el tronco arterial braquiocefálico y a la izquierda la carótida primitiva. El plano venoso, constituido por los troncos venosos braquiocefálicos, está situado por delante del plano arterial. El canal torácico sale del tórax por detrás de la subclavia izquierda y va por delante hacia el confluente yugulo-subclavio izquierdo, cruzando el borde izquierdo del esófago. El nervio vago derecho cruza oblicuamente el tronco arterial braquiocefálico después de haber dado nacimiento al recurrente alrededor de la subclavia, luego se une a la cara lateral de la tráquea. El nervio vago izquierdo es un satélite de la arteria carótida primaria y se une al arco aórtico donde da nacimiento al nervio recurrente izquierdo que asciende en el ángulo diedro traqueoesofágico.

Relaciones

El cruzamiento del esófago con los cayados de la ácigos y de la aorta permite individualizar tres niveles.

- *Nivel superior o supra-ácigo-aórtico (T3)*

El esófago se relaciona *(fig. 7)*:

— dorsalmente: con el cuerpo de la vértebra T3, tapizada por el músculo largo del cuello y la aponeurosis prevertebral. Está separado del raquis por un espacio celular virtual, prolongación del espacio retroesofágico cervical;

— ventralmente: con la cara posterior de la tráquea, a la cual está fijado por un tejido celular denso donde se individualizan finos tractos musculoelásticos. El borde izquierdo del esófago desborda la tráquea y forma el ángulo traqueoesofágico por el cual discurren el nervio recurrente izquierdo y la cadena linfática paratraqueal izquierda. Todos estos elementos, con la cadena linfática paratraqueal derecha, están contenidos en una misma vaina visceral. Más hacia delante, el tronco arterial braquiocefálico y la arteria carótida común izquierda encuadran la tráquea;

— lateralmente a la izquierda y de atrás a adelante: con el conducto torácico, con la arteria subclavia izquierda, la arteria carótida primitiva izquierda bordeada por el nervio vago izquierdo. Todos estos elementos están cruzados transversalmente por la vena intercostal superior izquierda que va a desembocar en el tronco venoso braquiocefálico izquierdo. La pleura mediastinal tapiza estrechamente todos estos elementos;

— lateralmente a la derecha: con la pleura mediastinal que moldea la cara lateral derecha de la tráquea y el borde derecho del esófago. A este nivel, el nervio vago derecho cruza lateralmente la tráquea.

- *Nivel medio o inter-ácigo-aórtico (T4)*

El esófago se relaciona *(fig. 8)*:

— dorsalmente: con el plano prevertebral sobre el cual circulan el conducto torácico, la arteria bronquial derecha y las primeras arterias intercostales;

— ventralmente: con la tráquea y la bifurcación traqueal claramente desviada la derecha, al nervio recurrente izquierdo y a la cadena linfática que la acompaña;

— lateralmente y a la izquierda: con el cayado aórtico en su segmento horizontal que cruza el lado izquierdo del esófago. A este nivel salen las arterias bronquiales de donde nacen ramas esofágicas. El nervio vago izquierdo cruza la cara izquierda de la aorta.

En este nivel nace el nervio recurrente izquierdo:

— lateralmente y a la derecha: con el cayado de la vena ácigos, y su nódulo linfático superpuesto. El nervio vago derecho está adosado por la ácigos contra la cara lateral del esófago.

- *Nivel inferior o sub-ácigo-aórtico (T9) (fig. 9)*

En este nivel, el esófago está acompañado por los nervios vagos. El derecho viene a ponerse sobre el borde derecho del esófago antes de deslizar sobre su cara dorsal. En cuanto al izquierdo, éste se coloca sobre su cara ventral. El esófago se relaciona:

— ventralmente y de arriba hacia abajo: con la cara posterior del bronquio principal izquierdo, luego con la cara posterior del pericardio y con el seno oblicuo que lo separa de la aurícula izquierda. Por fin, más abajo, se relaciona con la parte oblicua del diafragma en el cual éste se adentra;

— dorsalmente: la aorta torácica descendente tiende a situarse progresivamente por detrás del esófago. La vena ácigos asciende verticalmente delante del raquis ligeramente a la derecha o sobre la línea media. El conducto torácico asciende trazando la bisectriz entre estos dos vasos;

— lateralmente, a la derecha y a la izquierda: se relaciona directamente con las pleuras mediastinales, por detrás del ligamento pulmonar.

Orificio diafragmático esofágico

El paso del esófago del mediastino al abdomen se efectúa cuando atraviesa el diafragma a la altura de T10. Pasa por un verdadero canal de 5 cm de largo, que incluye un nivel superior puramente muscular de 2,5 cm de altura y un nivel infe-

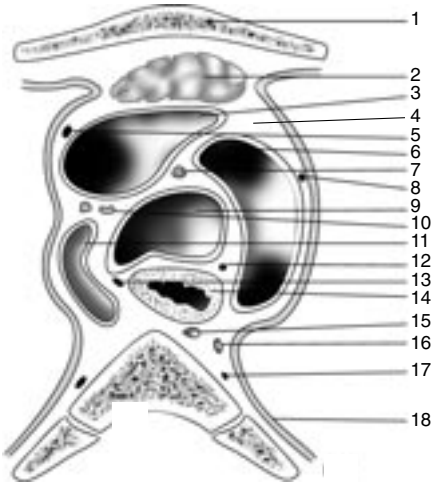

8 *Corte horizontal del mediastino pasando por T4.*
1. Esternón; 2. Cuerpo adiposo retroesternal; 3. Vena braquiocefálica izquierda; 4. Nervio frénico izquierdo; 5. Nervio frénico derecho; 6. Arco de la aorta; 7. Ganglio pretraqueal; 8. Nervio vago izquierdo; 9. Tráquea; 10. Ganglios laterotraqueales; 11. Vena ácigos; 12. Nervio laríngeo recurrente izquierdo; 13. Nervio vago derecho; 14. Esófago; 15. Conducto torácico; 16. Hemiácigos accesoria; 17. Tronco simpático; 18. Pleura.

9 *Corte horizontal del esófago pasando por T9.*
1. Vena cava inferior; 2. Aurícula izquierda; 3. Pericardio; 4. Esófago; 5. Nervio vago izquierdo; 6. Aorta; 7. Nervio vago derecho; 8. Conducto torácico; 9. Vena ácigos; 10. Vena hemiácigos; 11. Tronco simpático; 12. Pleura.

rior en forma de surco de concavidad anterior, cerrado por delante por la membrana frenoesofágica y el lóbulo izquierdo del hígado. Ese orificio, de forma ovalada, situado a la izquierda de la línea media, deja paso al esófago y a los dos nervios vagos. Las paredes del canal están constituidas por fibras procedentes principalmente del pilar derecho del diafragma *(fig. 10)*. Este pilar se divide en dos haces. Uno, ventral y derecho, forma el límite derecho del canal y se termina sobre el borde dorsal del centro frénico. El otro, dorsal e izquierdo, cruza la cara posterior e izquierda del esófago para formar el límite izquierdo del canal. El orificio esofágico es móvil de arriba a abajo con la respiración (la amplitud del movimiento corresponde a la altura de una vértebra). El diafragma se desliza alrededor del esófago por mediación de una vaina en forma de doble cono reunido por su base *(fig. 11)*. Los pilares del diafragma forman un verdadero esfínter fisiológico extrínseco que desempeña un papel importante en la continencia gastroesofágica.

Vascularización e inervación

- *Arterias*

La zona del cruzamiento esofagoaórtico está abundantemente vascularizada *(fig. 12)*. La arteria esofagotraqueal an-

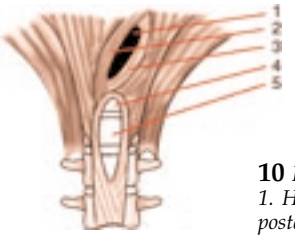

10 *Hiato esofágico del diafragma.*
1. Hiato esofágico; 2. Haz anterior; 3. Haz posterior; 4. Hiato aórtico; 5. Cuerpo de T12.

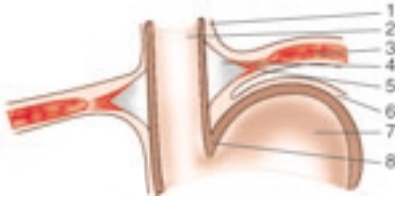

11 *Paso del esófago a través del diafragma.*
1. Pleura; 2. Esófago; 3. Diafragma; 4. Espacio de deslizamiento; 5. Fibras musculares de origen diafragmático; 6. Peritoneo; 7. Fondo gástrico; 8. Incisura cardial.

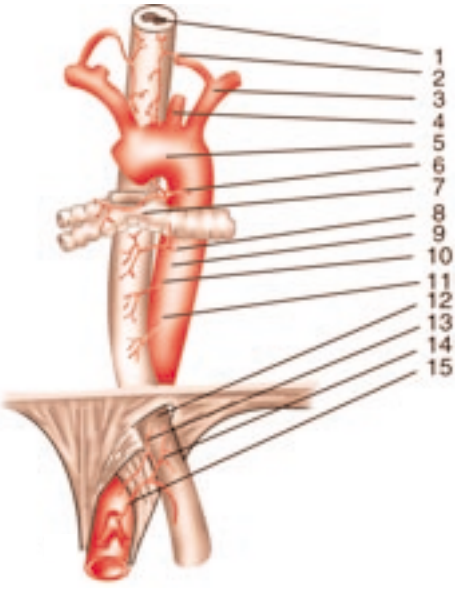

12 *Vascularización arterial del esófago.*
1. Esófago; 2. Arteria tiroidea inferior; 3. Arteria subclavia izquierda; 4. Arteria carótida primitiva izquierda; 5. Cayado aórtico; 6. Arteria bronquial derecha; 7. Bifurcación traqueal; 8. Arteria bronquial izquierda; 9. Aorta descendente; 10. Arteria esofágica menor; 11. Arteria esofágica mayor; 12. Orificio diafragmático esofágico; 13. Arteria frénica inferior; 14. Arteria esófago-cardio-tuberositaria; 15. Arteria coronaria estomáquica.

terior procedente del segmento inicial de la aorta torácica descendente discurre a lo largo del borde izquierdo del esófago. La arteria del cruzamiento aórtico, colateral directa de la aorta o colateral de una arteria bronquial, fija el esófago a la cara posterior y derecha del cayado aórtico. Estas arterias se anastomosan con ramas provenientes de las arterias bronquiales derechas e izquierdas.

El segmento esofágico subyacente está vascularizado, principalmente por arterias esofágicas propias y algunas ramas de origen intercostal.

Las arterias esofágicas propias son dos. La esofágica menor nace en la cara anterior de la aorta descendente a la altura de T6-T7. Discurre sobre la cara posterior del esófago. La esofá-

gica mayor nace más abajo, a la altura de T7-T8, y bordea la cara posterior del esófago.

La zona inmediatamente supradiafragmática es la menos irrigada.

- *Venas*

Nacen de un plexo submucoso muy desarrollado y de un plexo periesofágico, especialmente importante en el tercio inferior del esófago. Reúnen las venas adyacentes, las venas ácigos y las venas tiroideas inferiores. Existen, pues, anastomosis venosas que establecen la comunicación entre los sistemas de las venas porta y cava. En caso de hipertensión portal, estas anastomosis son el origen de varices esofágicas.

- *Vasos linfáticos*

Dos redes de origen mucoso y muscular se drenan hacia los troncos colectores que llegan a los ganglios linfáticos periesofágicos, mediastinales posteriores luego traqueobronquiales inferiores y el conducto torácico. El drenaje descendente se efectúa por la zona celiaca.

- *Inervación*

Está asegurada por los nervios vagos y el simpático. Los nervios viscerales de origen simpático están en relación con el centro primario medular situado desde T2 a T7.

Los nervios vagos forman un plexo periesofágico en la parte subaórtica del esófago torácico. En la parte inferior, este plexo se transforma en un tronco posterior en dirección abdominal y en uno o varios troncos anteriores en dirección gastrohepática.

Esófago abdominal

Mide entre 2 y 4 cm. Situado a la altura de T11, su dirección es globalmente oblicua hacia abajo y a la izquierda. Se termina en el cardias.

Relaciones

- *Dorsalmente*

Reposa directamente sobre el pilar izquierdo del diafragma atravesado por el nervio vago derecho.

- *Ventralmente*

Está recubierto por el peritoneo, bajo el cual desciende el nervio vago izquierdo. Por medio del peritoneo, se relaciona con la cara dorsal del lóbulo izquierdo del hígado.

- *Lateralmente a la derecha*

Se relaciona con el borde izquierdo de la parte cefálica del epiplón menor y sus dos hojas.

- *Lateralmente a la izquierda*

Se relaciona, en su parte cefálica, con el ligamento triangular izquierdo del hígado.

Vascularización e inervación

- *Arterias*

La irrigación está asegurada por las ramas esófago-cardiotuberositarias provenientes de la arteria coronal estomáquica. Estas ramas pueden anastomosarse con ramas procedentes de la arteria esplénica o diafragmática inferior.

Los plexos venosos se drenan hacia la vena coronaria estomáquica.

- *Linfáticos*

Los ganglios paraesofágicos se drenan hacia los ganglios coronarios, esplénicos, pero también intertraqueobronquiales.

- *Inervación*

Está también asegurada por los nervios vagos y el simpático.

Fisiología del esófago

El esófago es un conducto musculoso que permite el paso de los alimentos, a través el tórax, desde la faringe hasta el estómago.

FISIOLOGÍA DEL ESFÍNTER ESOFÁGICO SUPERIOR

El esfínter esofágico superior (EES), muscular estriado, corresponde a una zona de alta presión entre la faringe y el cuerpo del esófago.

Métodos de estudio

Los métodos electromiográficos permiten estudiar los fenómenos rápidos de contracción, medir la coordinación faringoesofágica y cuantificar la contracción. La manometría puede registrar las variaciones de presión y su cinética. El estudio de la deglución por cinefluoroscopia, o por técnicas isotópicas, identifica los asincronismos faringoesofágicos pero no permite ningún estudio de las presiones o de las fuerzas de contracción.

EES en reposo

Fuera de las degluciones, permanece cerrado y previene la entrada de aire en el esófago durante las inspiraciones. Las presiones son más elevadas por delante que por detrás, pero especialmente las presiones medidas en dirección lateral son tres veces más débiles que las presiones medidas en dirección anteroposterior. La presión es del orden de 100 mmHg. Se debe a la contracción del músculo cricofaríngeo y del músculo constrictor inferior de la faringe. Esta presión puede ser modificada por algunos fenómenos esofágicos subyacentes: presencia de ácido en el esófago, distensión gaseosa.

EES durante los movimientos de deglución

Después de la proyección voluntaria del bolo alimenticio hacia atrás por la contracción lingual contra la pared faríngea posterior, se observa sucesivamente la instauración de contracciones faríngeas, la suspensión del ciclo respiratorio, el cierre de las vías respiratorias superiores (nasofaringe y laringe) y la abertura del EES. La deglución no ha durado más que 1 segundo, del cual 0,7 segundos corresponden al tránsito del EES. Al término de la relajación, existe una hipertonía transitoria que corresponde a la reanudación de la contracción de los músculos esfinterianos y a la instauración del peristaltismo en el esófago superior.

Control

La presión de reposo del EES se debe a la actividad de las ramas nerviosas eferentes del nervio vago. La transmisión neuromuscular es de mediación colinérgica.

Cuando el bolo alimenticio toca la pared posterior de la faringe o el velo del paladar, éste provoca una deglución que se acompaña de una relajación refleja del EES. La relajación del EES comienza antes de la contracción faríngea. La distensión de la pared esofágica por un líquido o un sólido induce un aumento de presión del EES. La distensión de la pared por un gas es responsable de una relajación, respuesta que explica el fenómeno del eructo. La presencia de ácido en el esófago o la inspiración aumentan la presión de reposo del EES.

FISIOLOGÍA DEL CUERPO DEL ESÓFAGO

Métodos de estudio

La manometría es el examen de elección para estudiar la función motriz del cuerpo del esófago.

Estudio en reposo

En ausencia de deglución, existe una presión intraluminal negativa de aproximadamente 10 mmHg con relación a la presión atmosférica, que refleja la presión intrapleural. Esta presión aumenta con la espiración y disminuye con la inspiración. Al contrario de los otros músculos lisos digestivos, el esófago no tiene actividad miógena autónoma.

Peristaltismo primario

La deglución induce la propagación de una onda contráctil desde la faringe hasta el cuerpo del esófago, pasando así de la musculatura estriada a la musculatura lisa. El paso de esta onda oblitera la luz sobre aproximadamente 5 cm en el esófago superior y 10 cm en el esófago inferior. La amplitud de la onda de contracción varía según el nivel esofágico. Es máxima en el esófago distal (70 mmHg), mínima en el esófago medial (35 mmHg) y media en el esófago superior (53 mmHg). La onda peristáltica alcanza el esfínter inferior del esófago en menos de 6 segundos.

Peristaltismo secundario

Este peristaltismo es provocado por una distensión esofágica. No está, pues, asociado a un peristaltismo faríngeo o a una relajación del EES. Estas ondas nacen encima de la zona de distensión y crean una presión de propulsión de arriba a abajo. Persisten todo el tiempo que un alimento permanece en el esófago. El papel del peristaltismo secundario es de proseguir el trabajo del peristaltismo primario.

Origen y control de los fenómenos motores

El mecanismo de control más importante es el control nervioso. El peristaltismo primario es provocado por un arco reflejo cuyo origen se sitúa al nivel de la faringe y que afecta el centro de la deglución. Las fibras eferentes utilizan el nervio vago y receptores muscarínicos.

En el caso del peristaltismo secundario, el disparo no es vagal, pero hace intervenir reflejos locales que involucran los plexos intramurales. El contenido intraluminal modula la actividad esofágica por intermedio de mecanorreceptores y quimiorreceptores. En el nivel del músculo liso, la distensión es capaz de inducir una contracción peristáltica refleja, cuya amplitud depende de la distensión. La amplitud de las contracciones inducidas por la deglución de bolos calientes es más importante que la inducida por bolos fríos. Los bolos sólidos inducen una contracción mayor a la de los bolos líquidos. El pH del bolo alimenticio modifica también la actividad motriz esofágica.

Cuadro I. – Principales sustancias que modifican la actividad del esfínter inferior del esófago.

Sustancias	Sustancias que incrementan la presión de reposo	Sustancias que disminuyen la presión de reposo
Neuromediadores	Acetilcolina Sustancias alfa-adrenérgicas Eserina-neostigmina Edrofonio	Sustancias beta-adrenérgicas *Vasoactive intestinal peptide* (VIP) Nucleótidos cíclicos Serotonina Anticolinérgicos
Hormonas	Gastrina Motilina Sustancia P Bombesina Angiotensina Histamina	Secretina Glucagón Colecistoquinina (CCKPZ) Somatostatina *Gastric inhibitory peptide* (GIP) Progesterona (+ estrógenos)
Prostaglandinas	PGF_2 alfa	PGE_1 y PGE_2
Agentes farmacológicos	Metoclopramida Domperidona Indometacina	Alcohol Nicotina Papaverina-teofilina

FISIOLOGÍA DEL ESFÍNTER INFERIOR DEL ESÓFAGO

Métodos de estudio

La manometría es el mejor examen para estudiar el esfínter esofágico inferior (EEI).

Estudio durante el reposo

La zona de resistencia de la unión esofagogástrica mide, en manometría, de 2 a 4 cm de largo. El mantenimiento del tono de base es esencialmente de origen miógeno. Se trata de una presión persistente e intrínseca.

Estudio después de la deglución

El EEI presenta una relajación durante toda la duración de la deglución. El bolo alimenticio puede pasar así dentro del estómago. La relajación comienza con el principio de la deglución, o algunos segundos después.

Control

El control de la presión del EEI en reposo es modificado por algunos factores nerviosos y humorales *(cuadro I)*. La relajación del EEI es un fenómeno neurogénico debido a la inervación vagal. Los filetes nerviosos se articulan con neuronas inhibidoras no colinérgicas ni adrenérgicas.

Cualquier referencia a este artículo debe incluir la mención del artículo original: Moreau S, Goullet de Rugy M, Babin E, Valdazo A et Delmas P. Anatomie et physiologie de l'œsophage. Encycl Méd Chir (Editions Scientifiques et Médicales Elsevier SAS, Paris, tous droits réservés), Oto-rhino-laryngologie, 20-800-A-10, 1999, 6 p.

[1] Bouchet A, Cuilleret J. Anatomie descriptive, topographique et fonctionnelle. Tome 4 : l'abdomen. Paris : Simep Éditions, 1983 : 1906-1908

[2] Bouchet A, Cuilleret J. Anatomie descriptive, topographique et fonctionnelle. Tome 2 : le cou, le thorax. Paris : Simep Éditions, 1983 : 669-674

[3] Bouchet A, Cuilleret J. Anatomie descriptive, topographique et fonctionnelle. Tome 2 : le cou, le thorax. Paris: Simep Éditions, 1983 : 952-958

[4] Bouchoucha M. Manométrie œsophagienne. Cachan : Éditions Médicales Internationales, 1995 : 9-34

[5] Francke JP. Le médiastin. L'œsophage thoracique. In : Chevrel JP éd. Anatomie clinique. Paris : Springer-Verlag, 1994 : 241-247

[6] Larsen WJ. Embryologie humaine. Bruxelles : De Bœck Université Éditions, 1996 : 205-234

[7] Nemours-Auguste S, Barag N. Œsophage, déglutition. Anatomie, physiologie, radiologie clinique. Paris : Expansion Scientifique Française, 1979 : 161-252

[8] Rouvière H. Anatomie humaine descriptive, topographique et fonctionnelle [14e ed]. Tome 1 : tête et cou. Paris : Masson, 1997 : 477

[9] Rouvière H. Anatomie humaine descriptive, topographique et fonctionnelle [14e ed]. Tome 2 : tronc. Paris : Masson, 1997 : 318-325